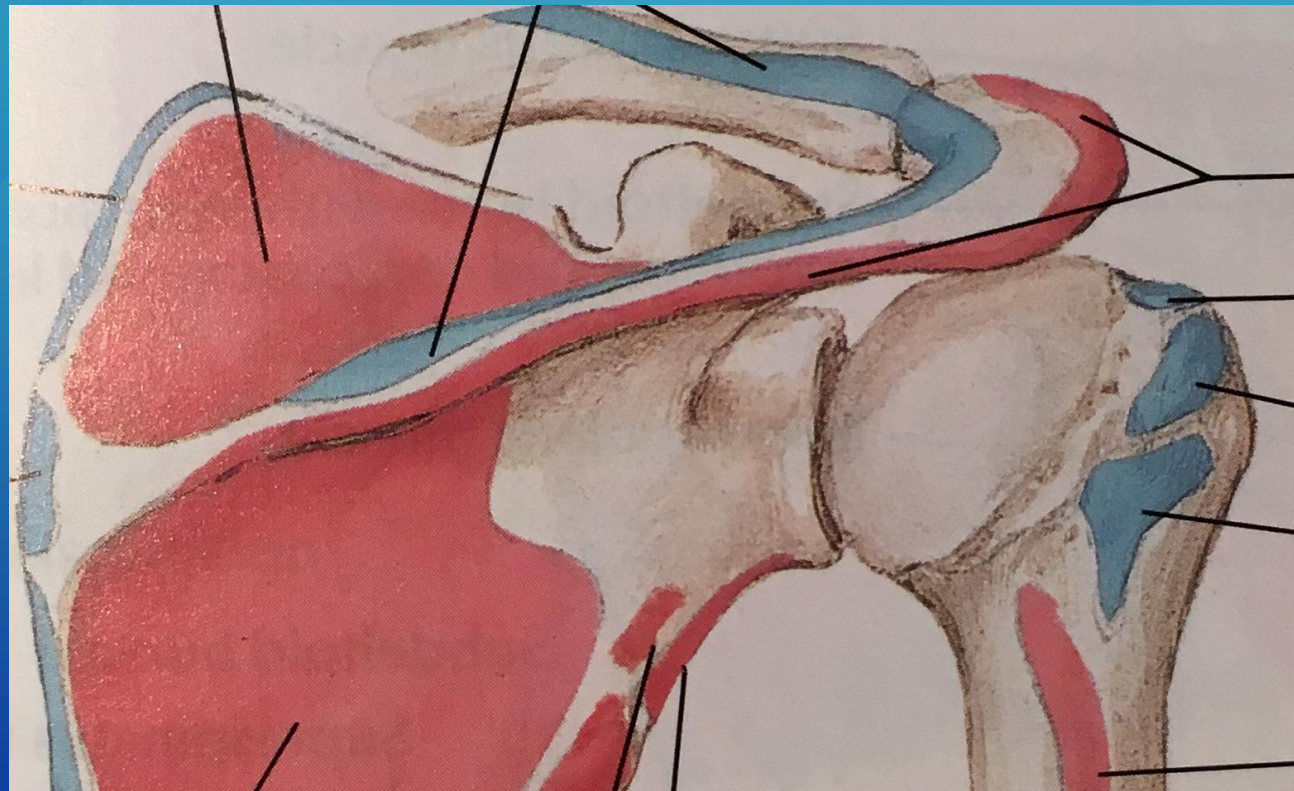


# Schouderprothese als laatste optie ...

Richard Witvrouw

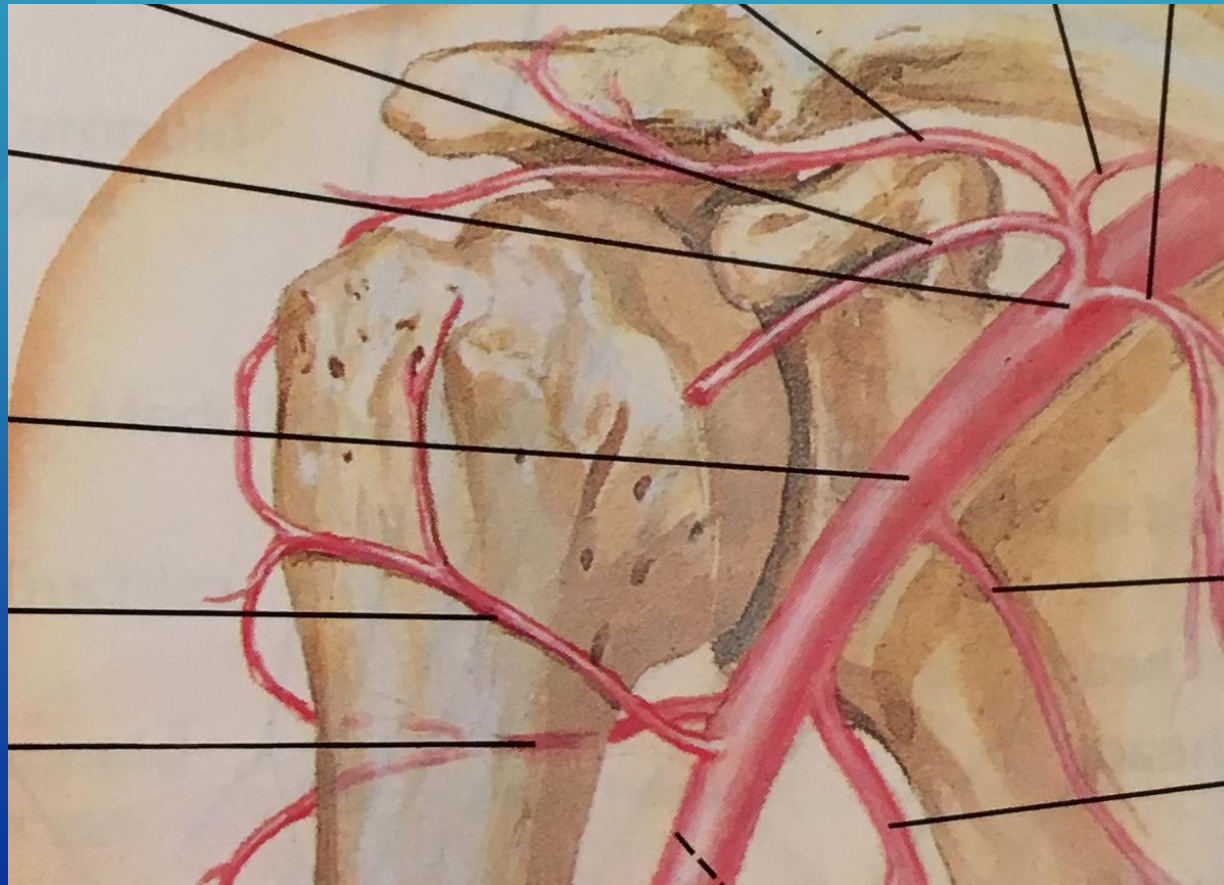# Indicatie

- ▶ -destructie kraakbeen humeruskop ; arthrose of fractuur



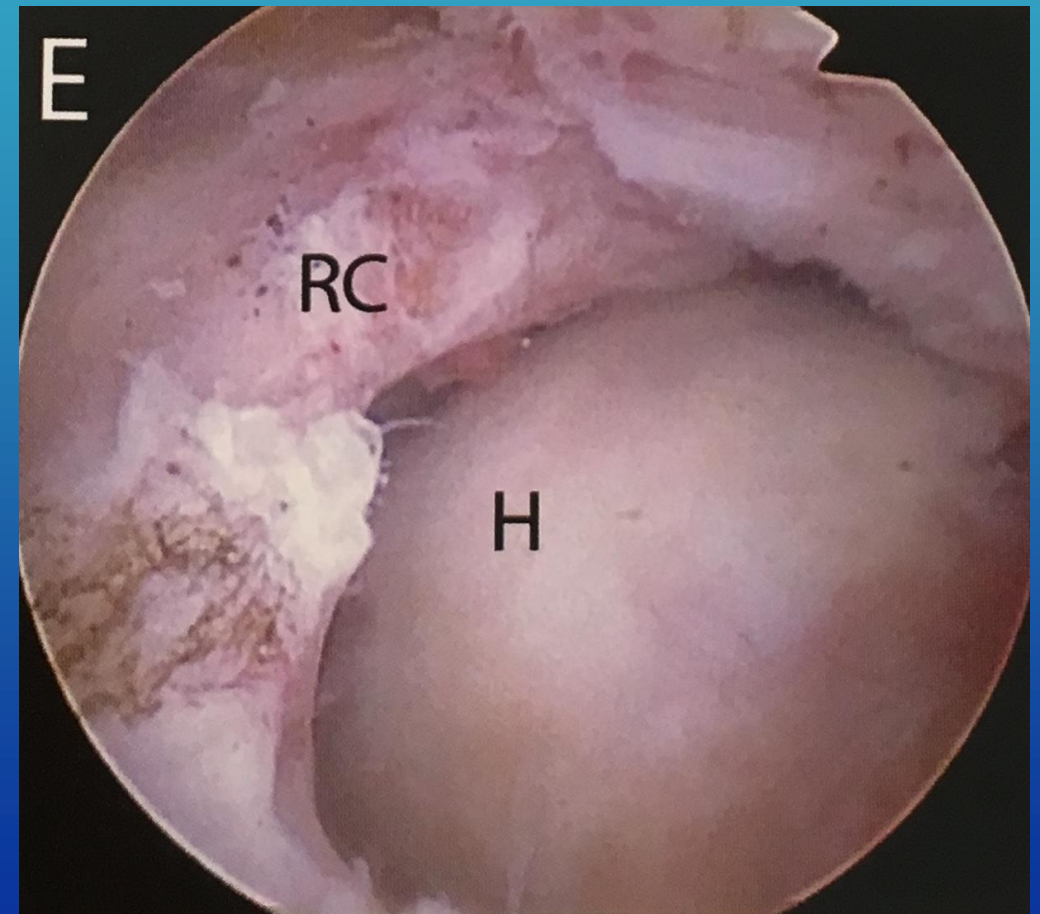
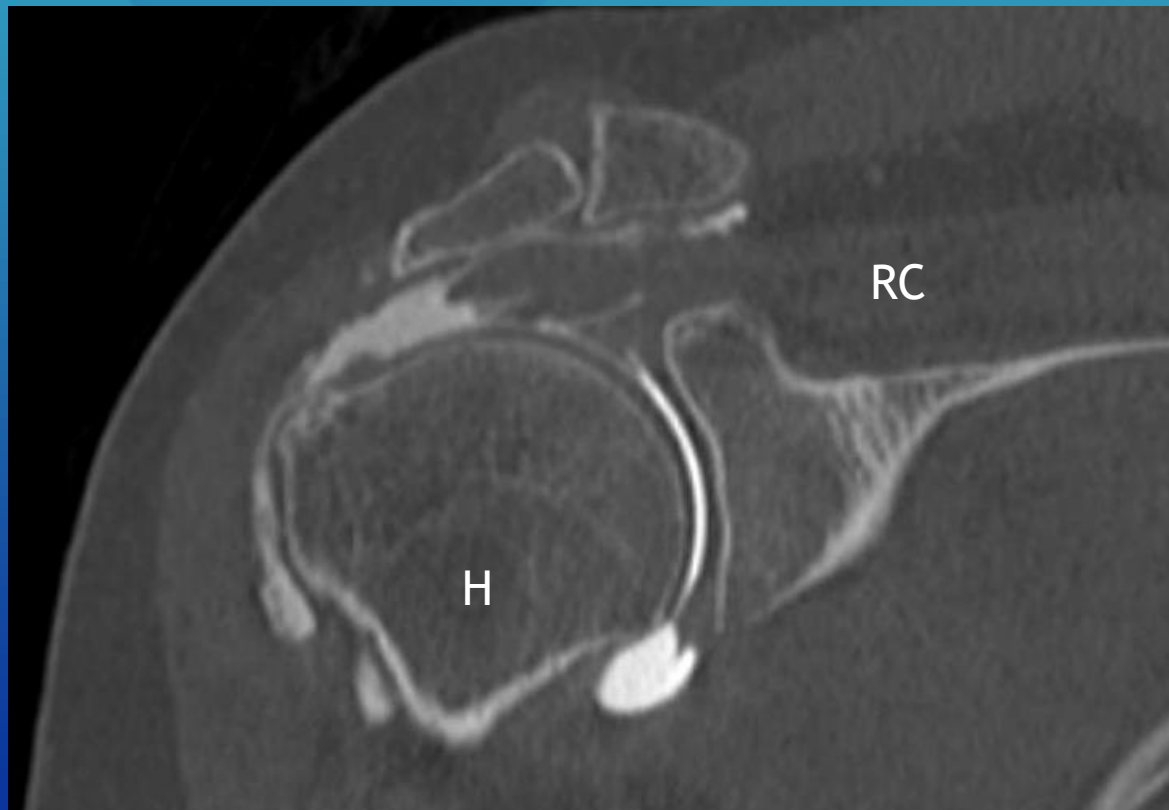
# Indicatie

- ▶ -destructie kraakbeen humeruskop ; arthrose of fractuur
- ▶ -verhoogde kans op avasculaire kopnecrose



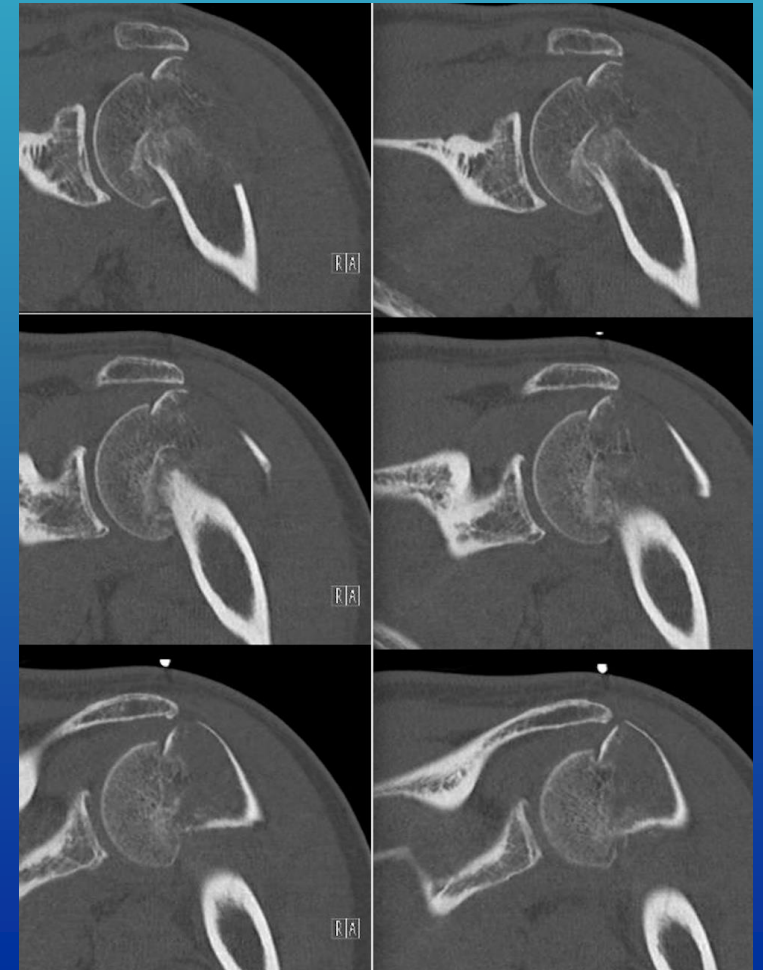
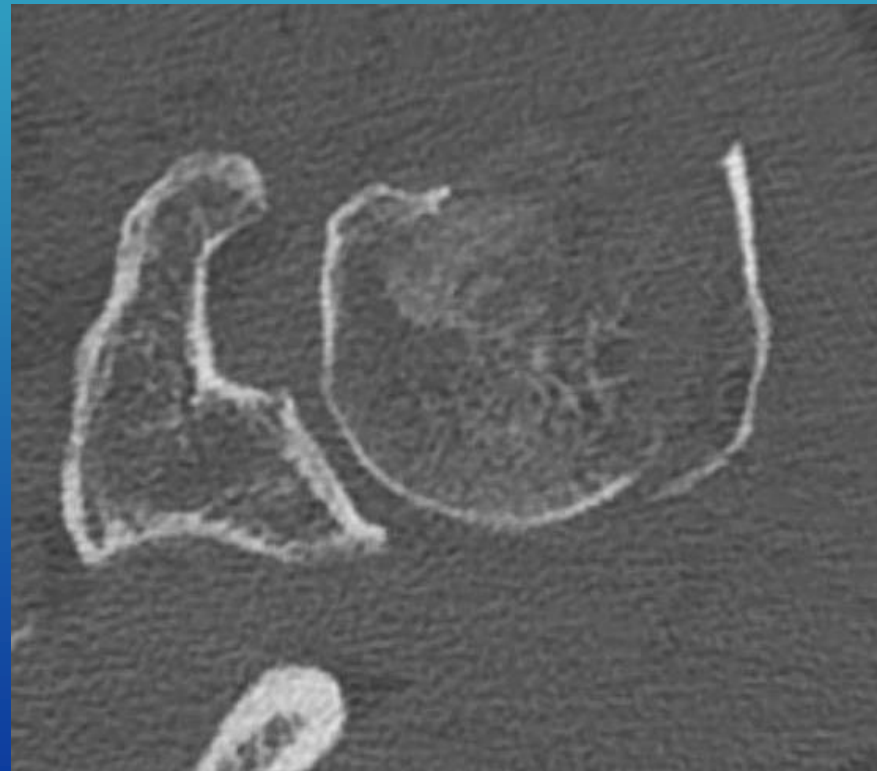
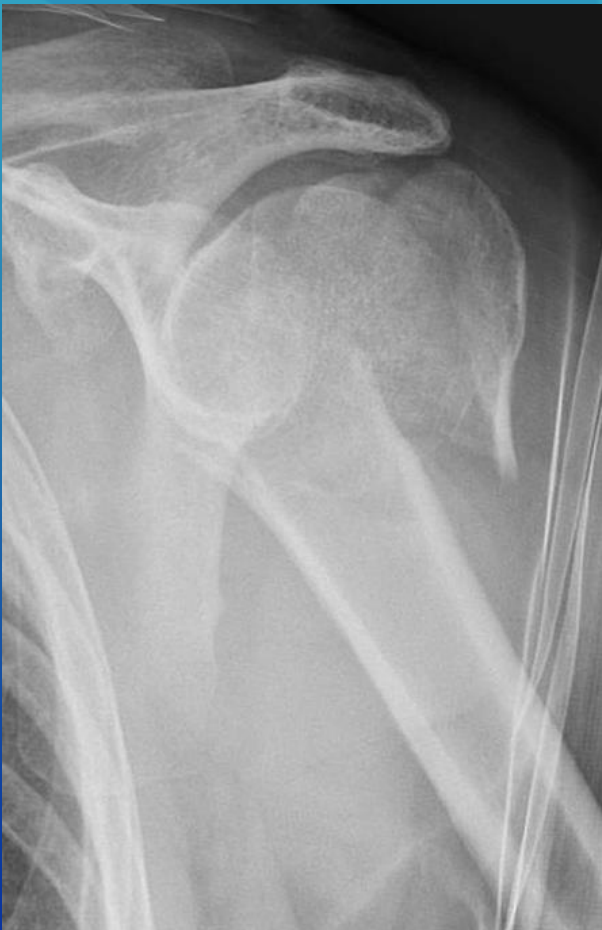# Indicatie

- ▶ -destructie kraakbeen humeruskop ; arthrose of fractuur
- ▶ -verhoogde kans op avasculaire kopnecrose
- ▶ -onherstelbare rotatorcuffscheur

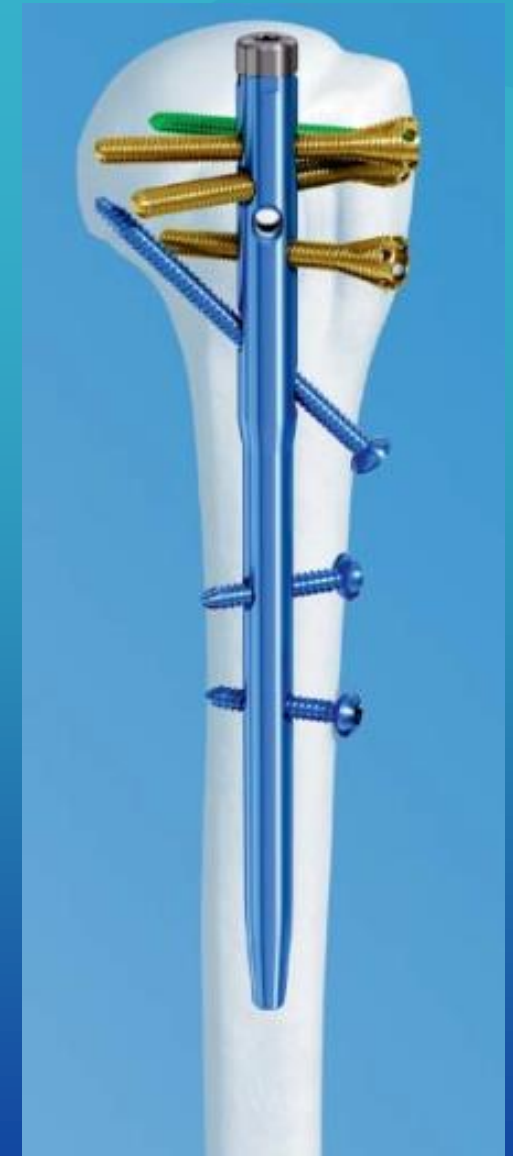
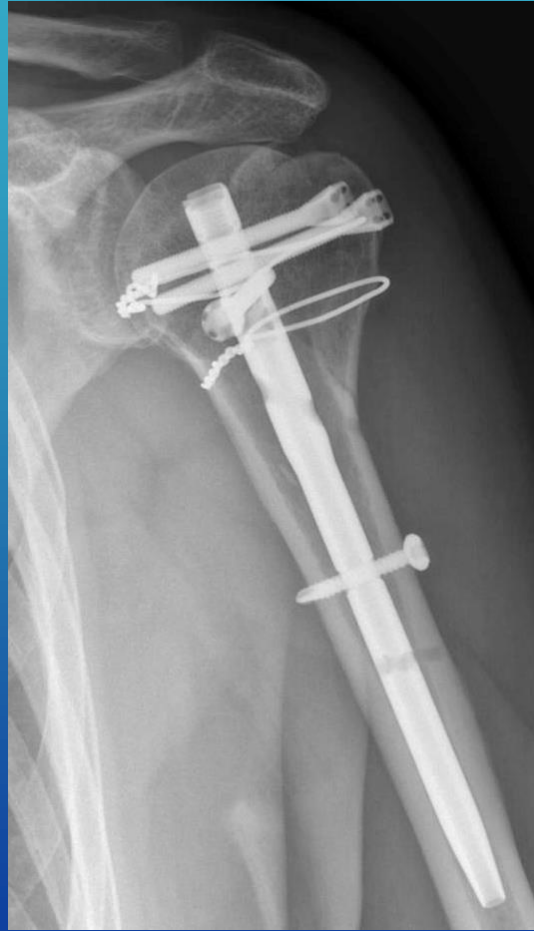
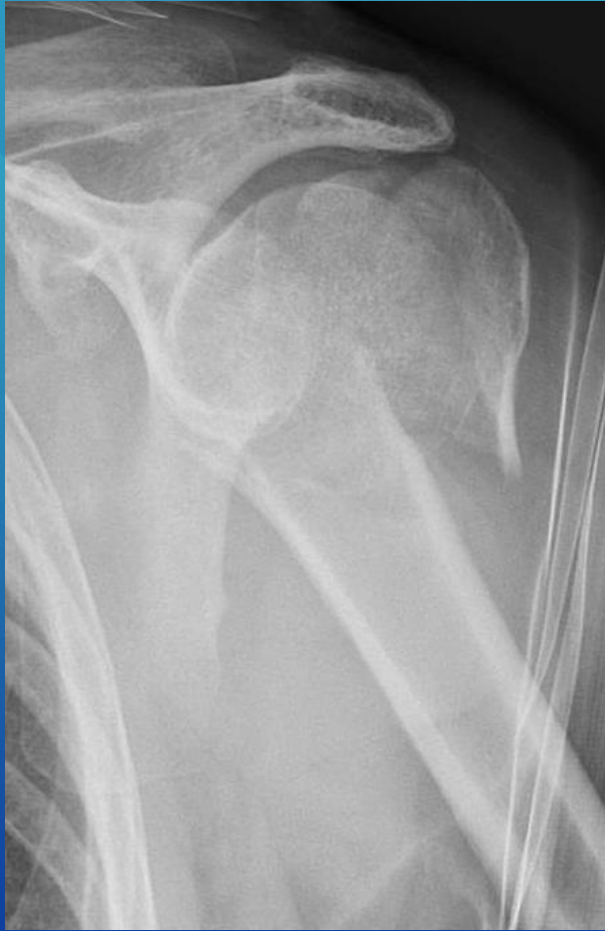# 3- 4 delige humeruskopfracturen

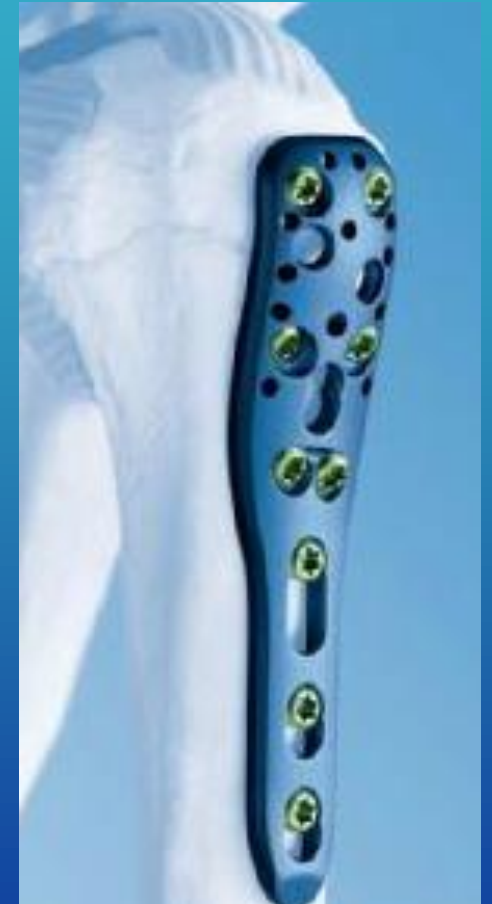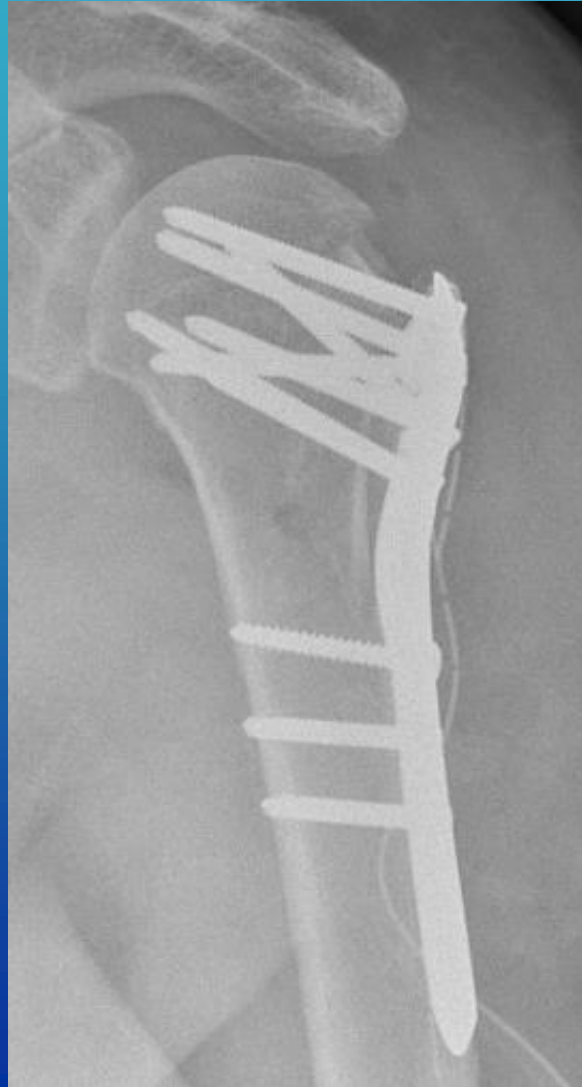
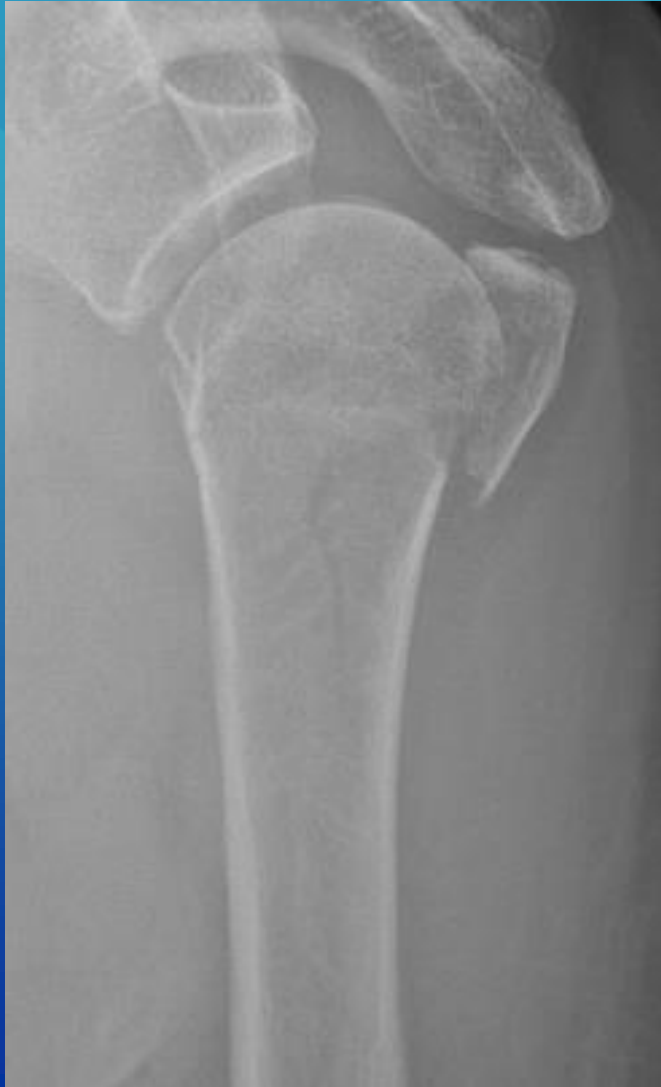- ▶ Jongere patient , actief , goede cuff - osteosynthese



# 3 en 4-delige humeruskopfracturen

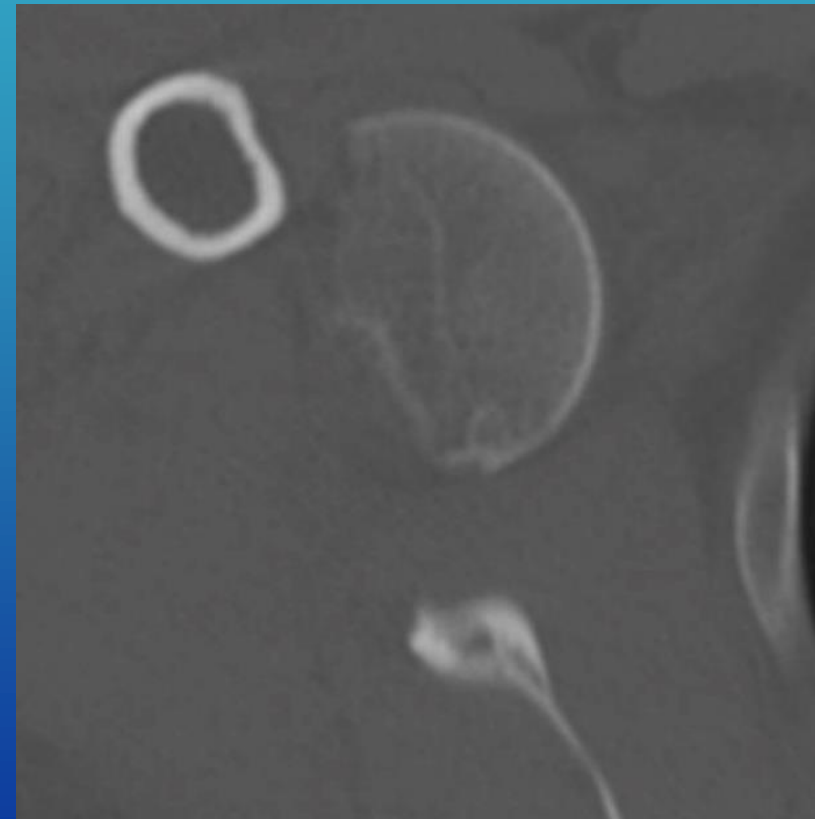
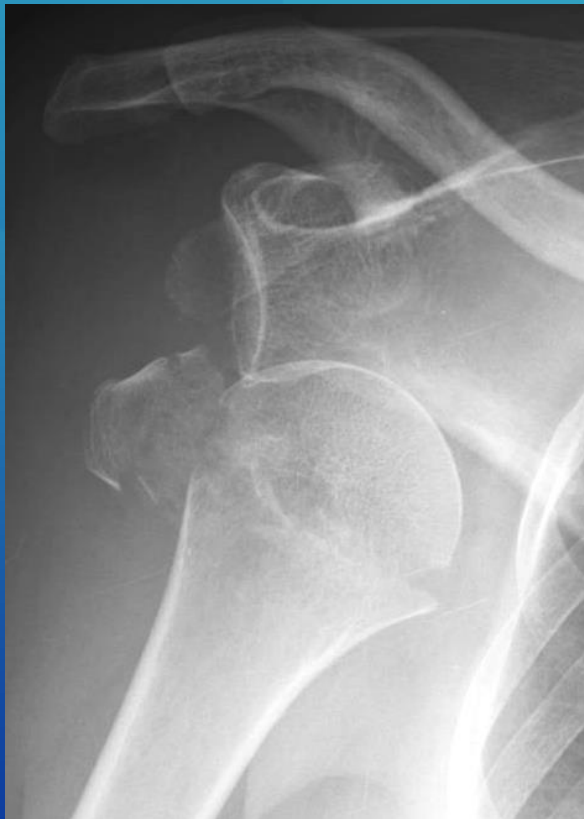

# 3 en 4-delige humeruskopfracturen



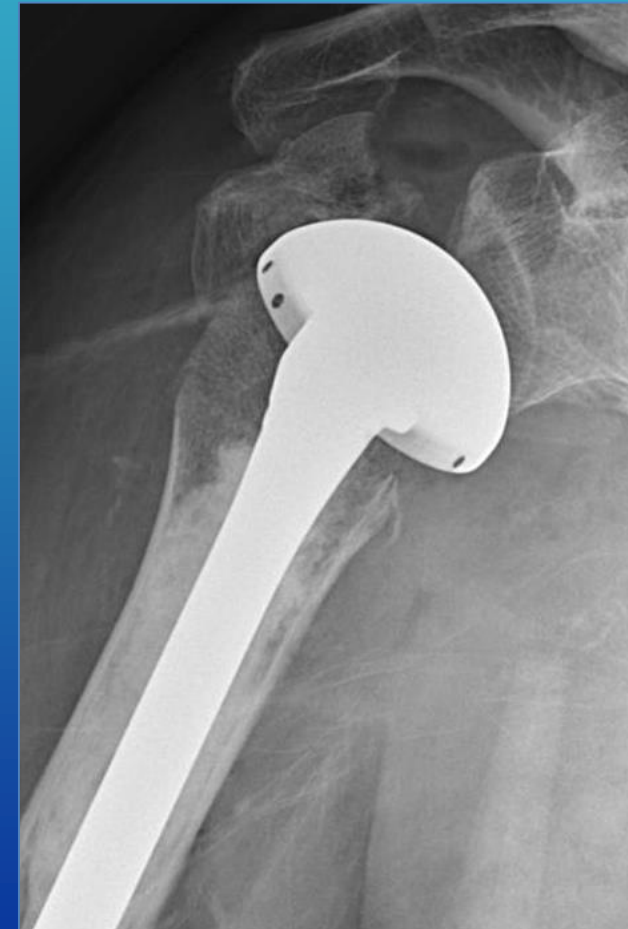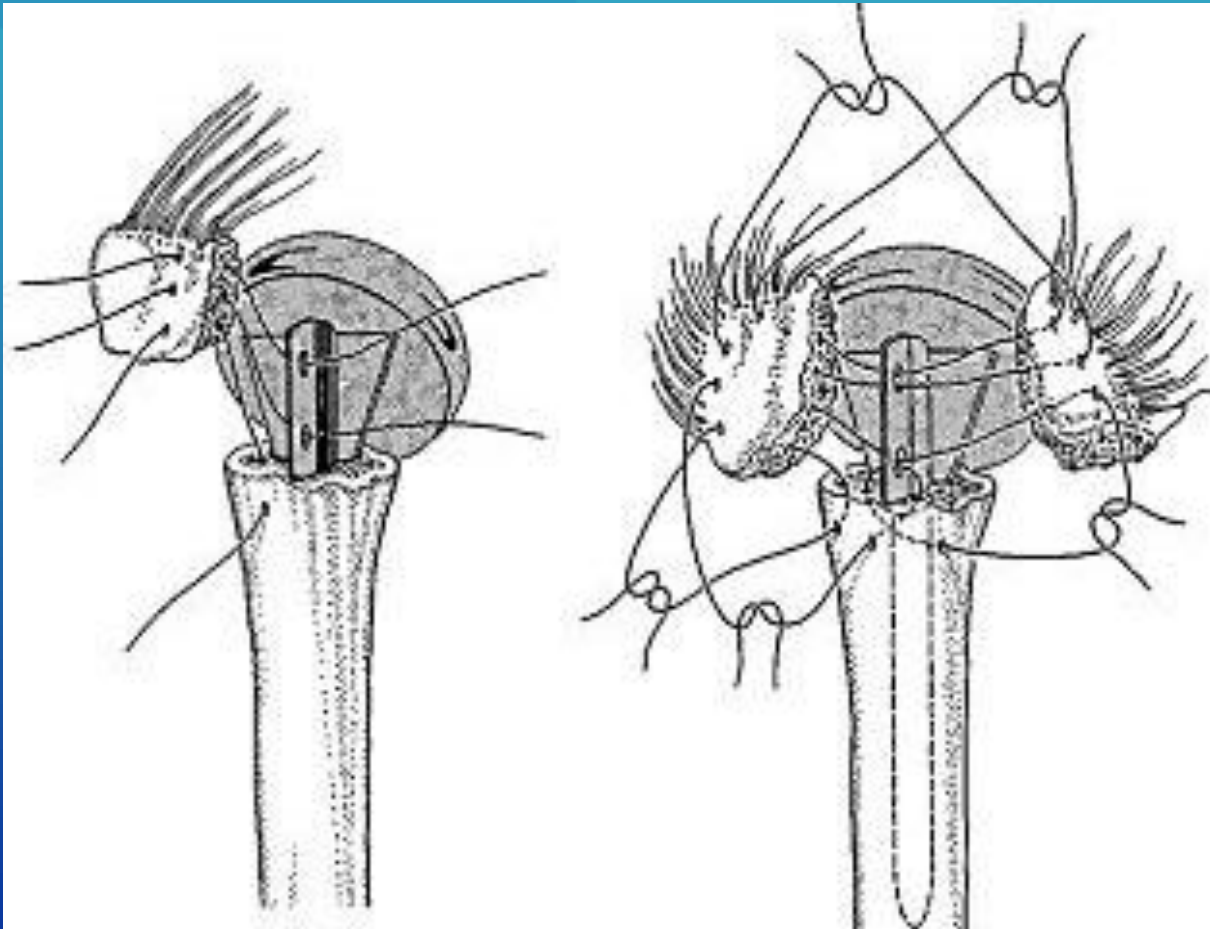
# 3- 4 delige humeruskopfracturen

Oudere patient , actief , goede cuff , avasculaire necrose

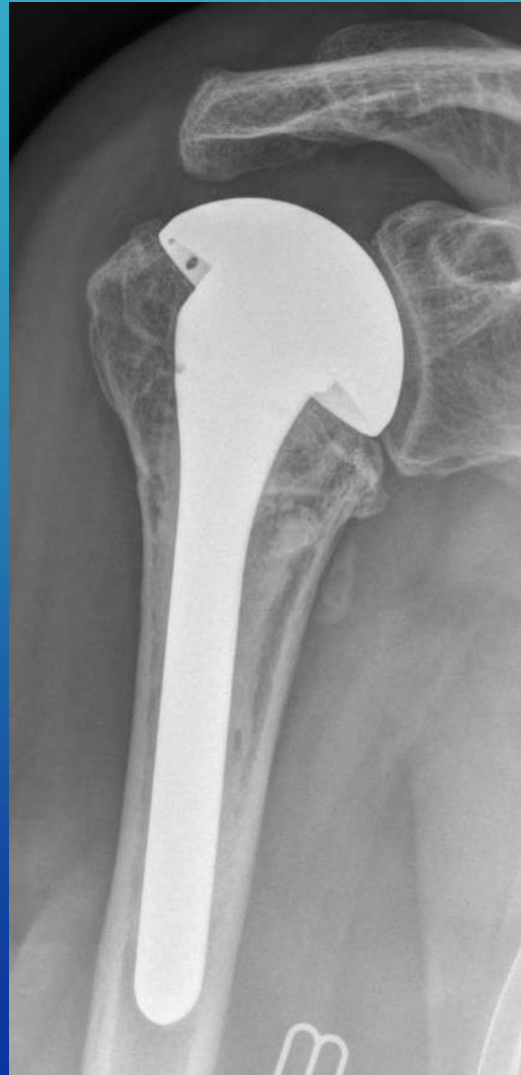
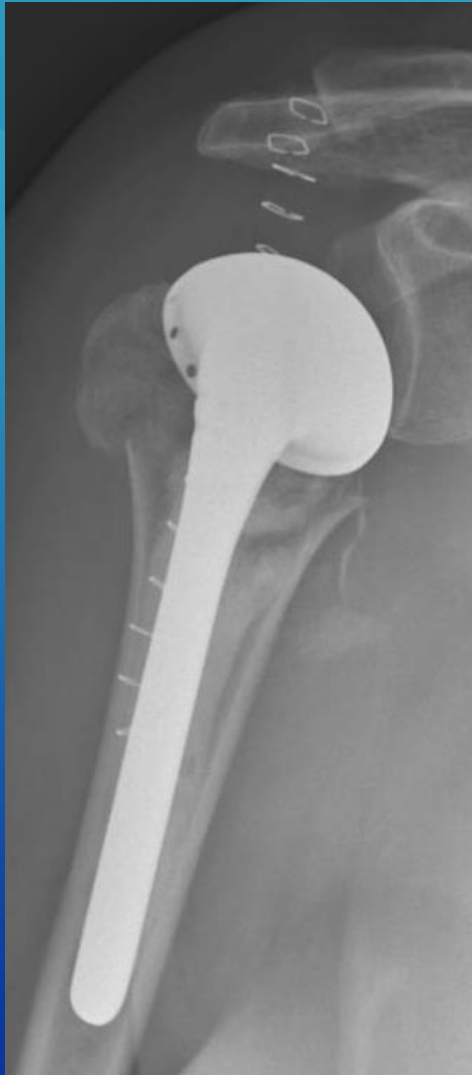


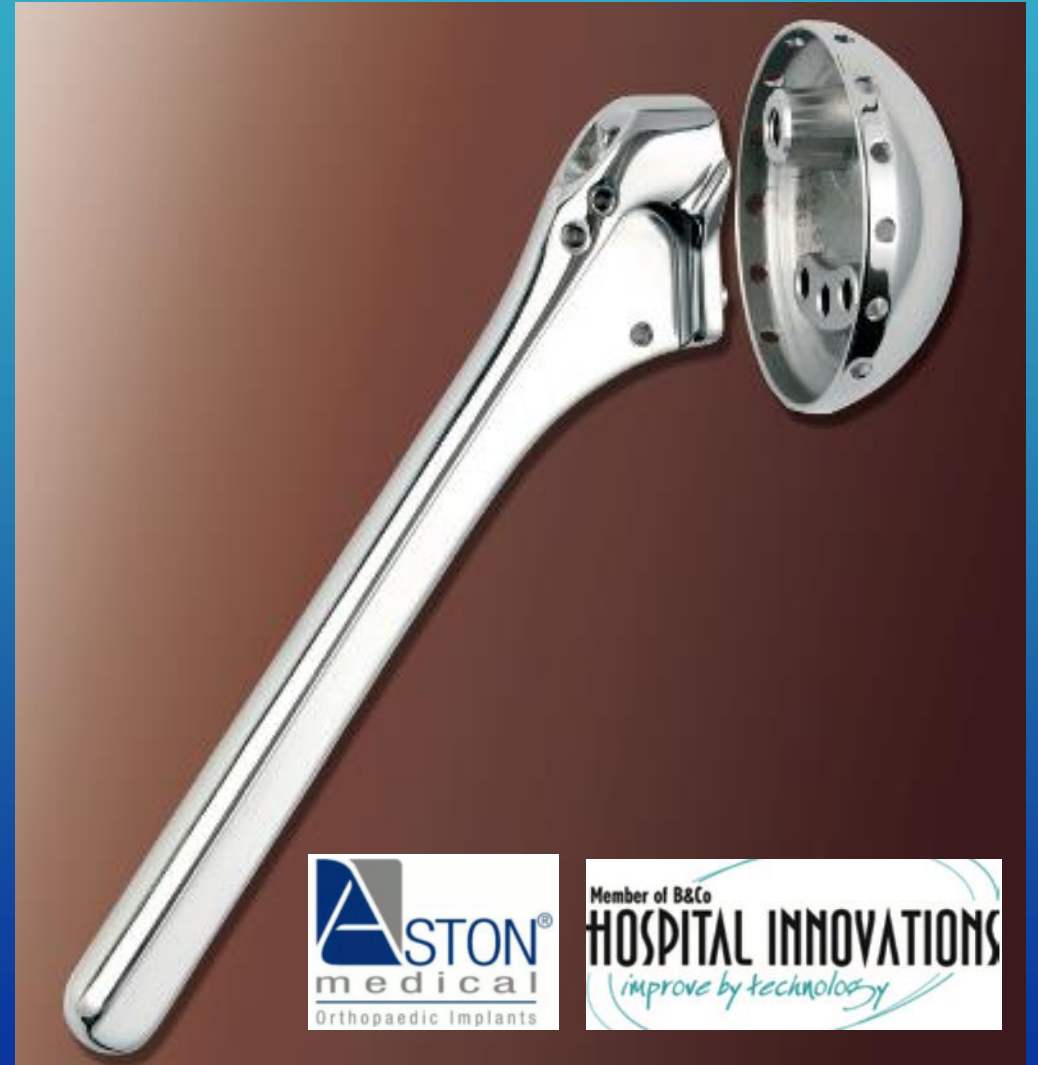# 3- 4 delige humeruskopfracturen ; opgelet secundaire migratie van de tuberkels



# 3- 4 delige humeruskopfracturen

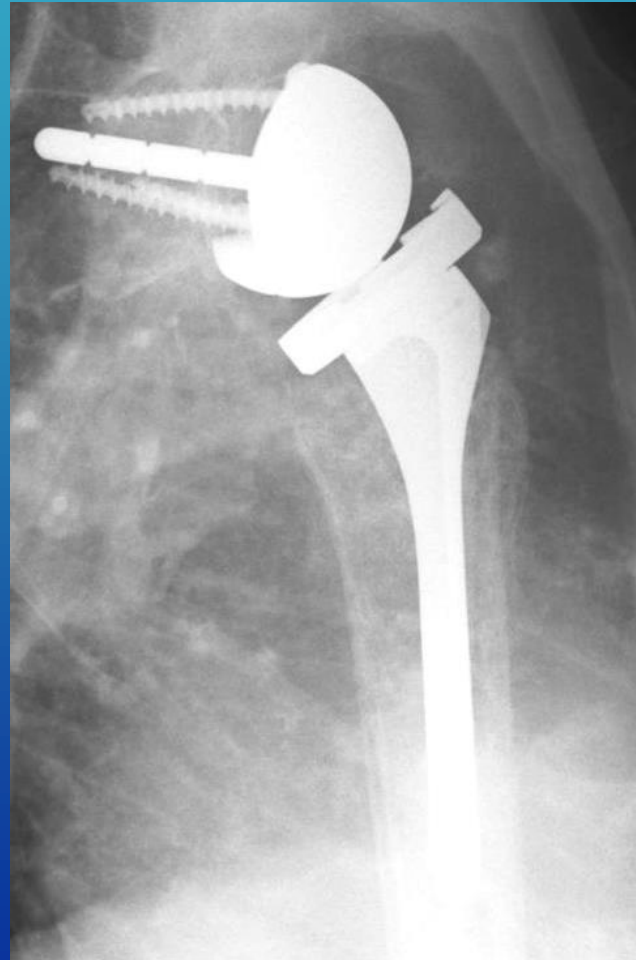
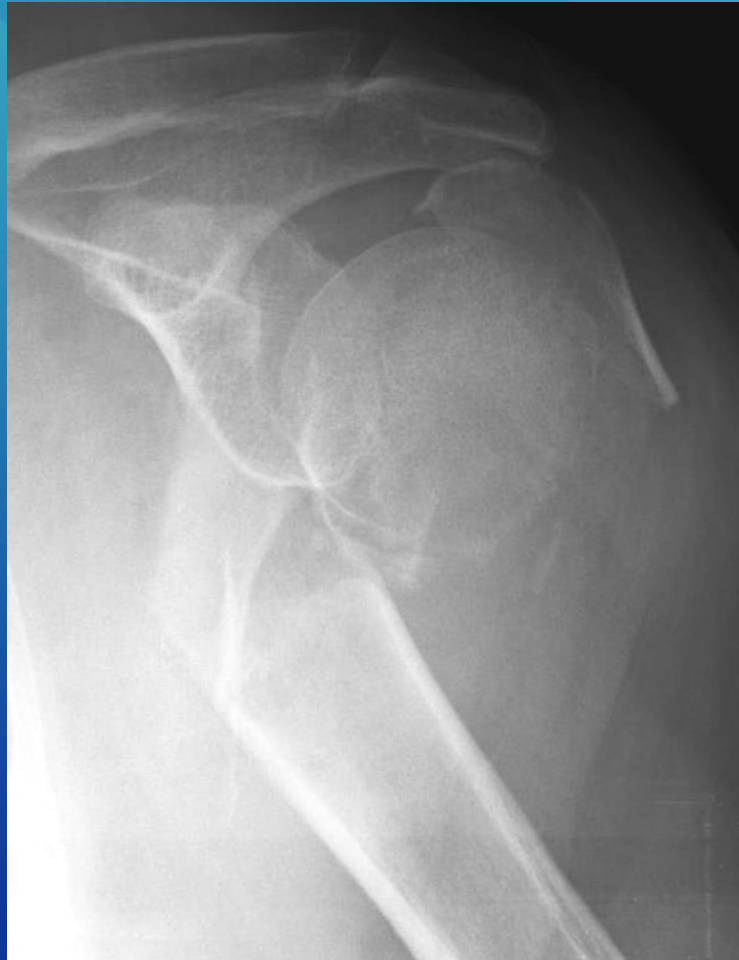


Na 6 J



# 3- 4 delige humeruskopfracturen

Oudere patient , actief , slechte cuff , avasculaire necrose , osteoporose

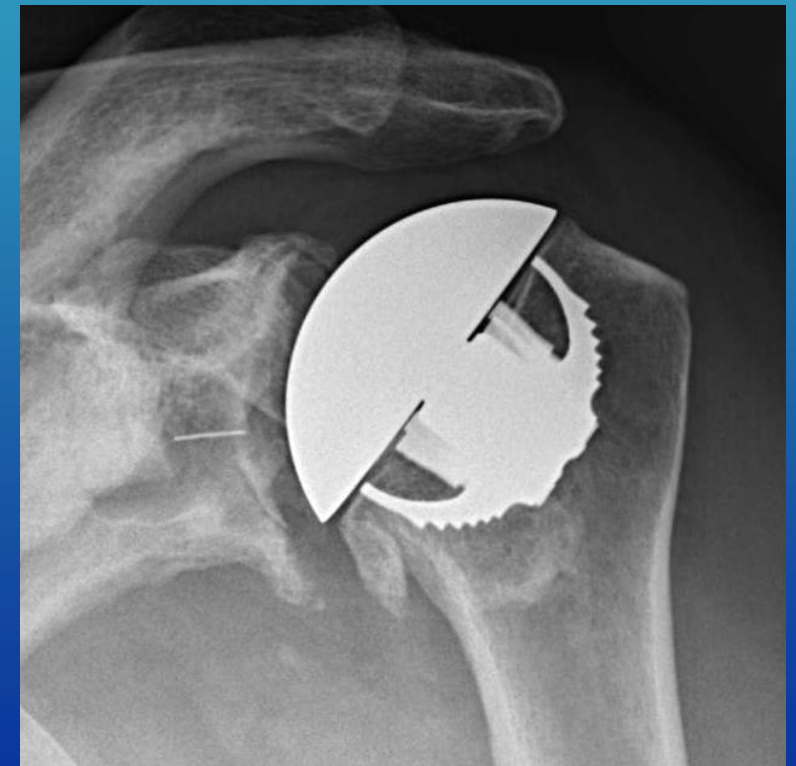
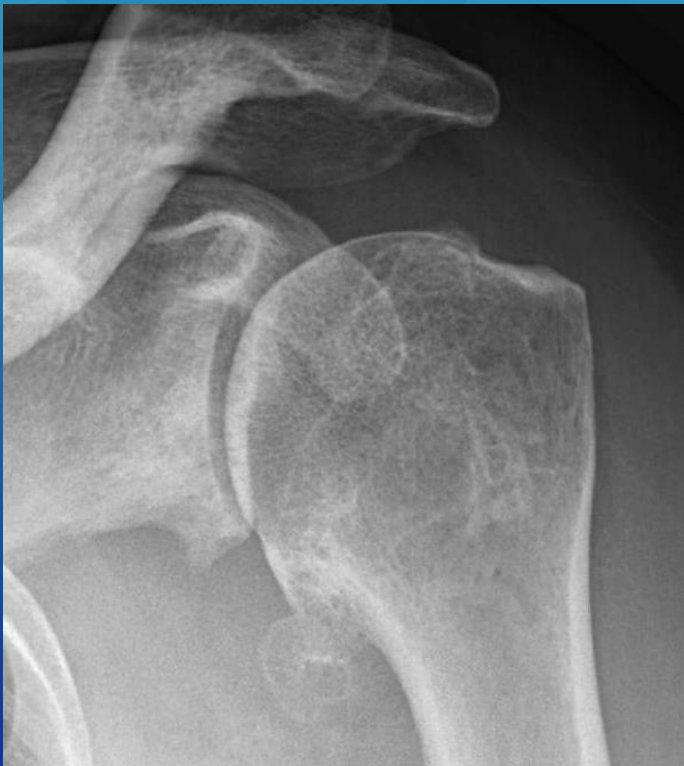

**ASTON**<sup>®</sup>  
medical  
Orthopaedic Implants

Member of B&Co  
**HOSPITAL INNOVATIONS**  
*improve by technology*

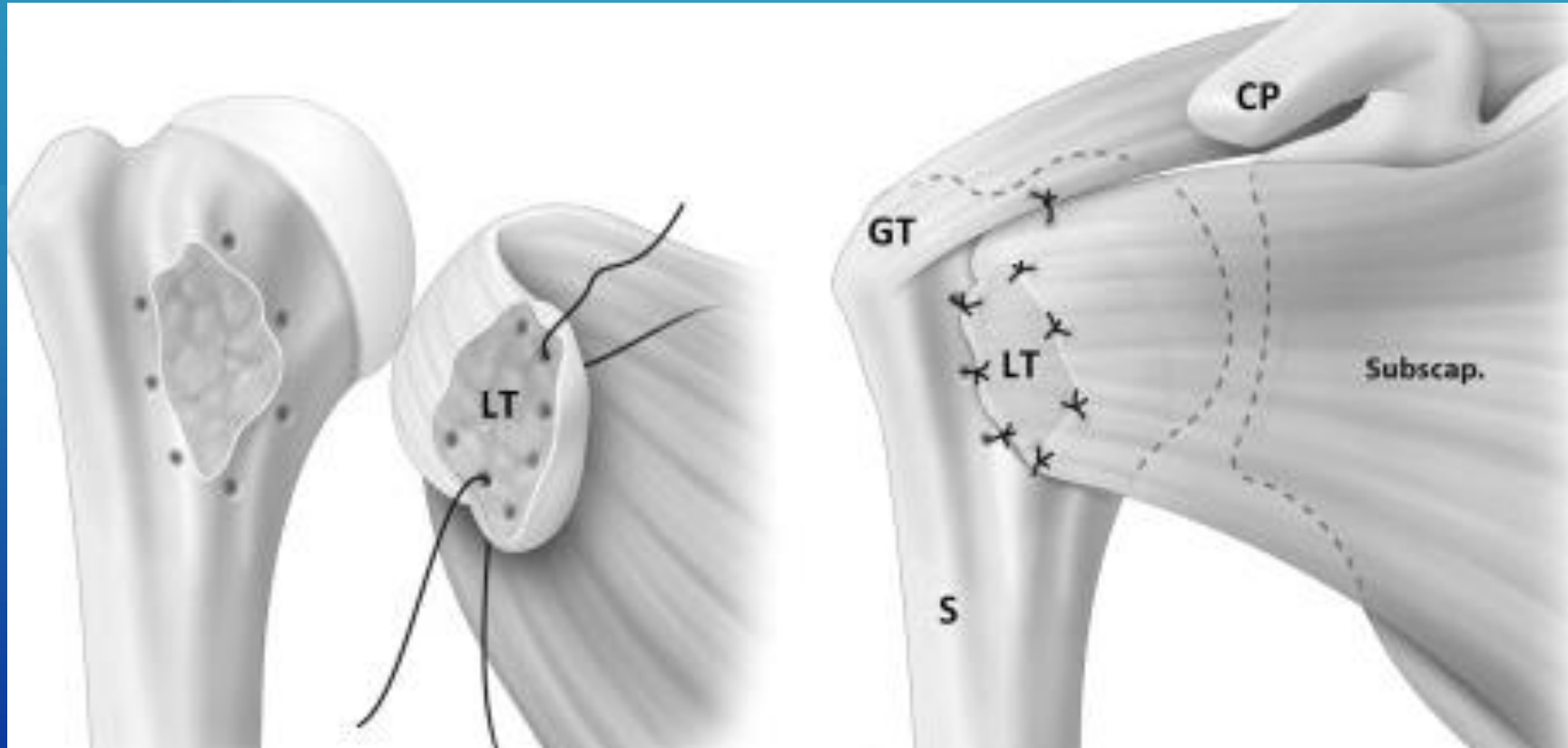
# omarthrose

- ▶ Jongere patient , actief , goede cuff
- ▶ Oplossing ; resurfacing totale schouderprothese



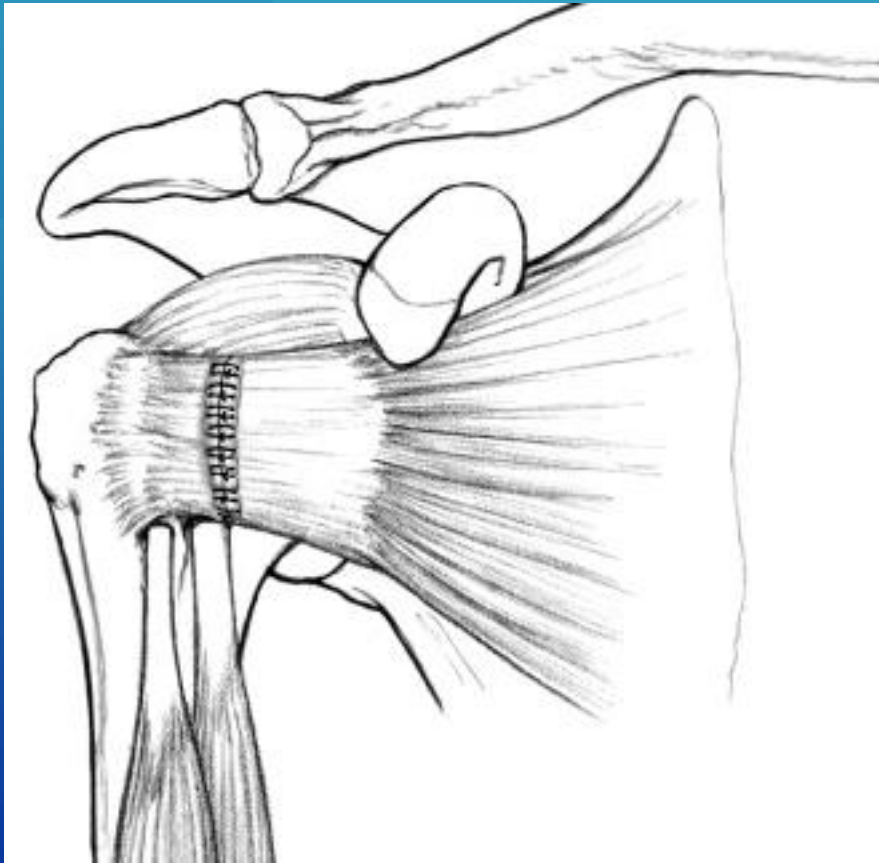
# Osteotomie van de kleine tuberkel

Vlotte toegang tot het gleno-humerale gewricht



# Tenotomie van de subscapularispees

Vlotte toegang tot het gleno-humerale gewricht



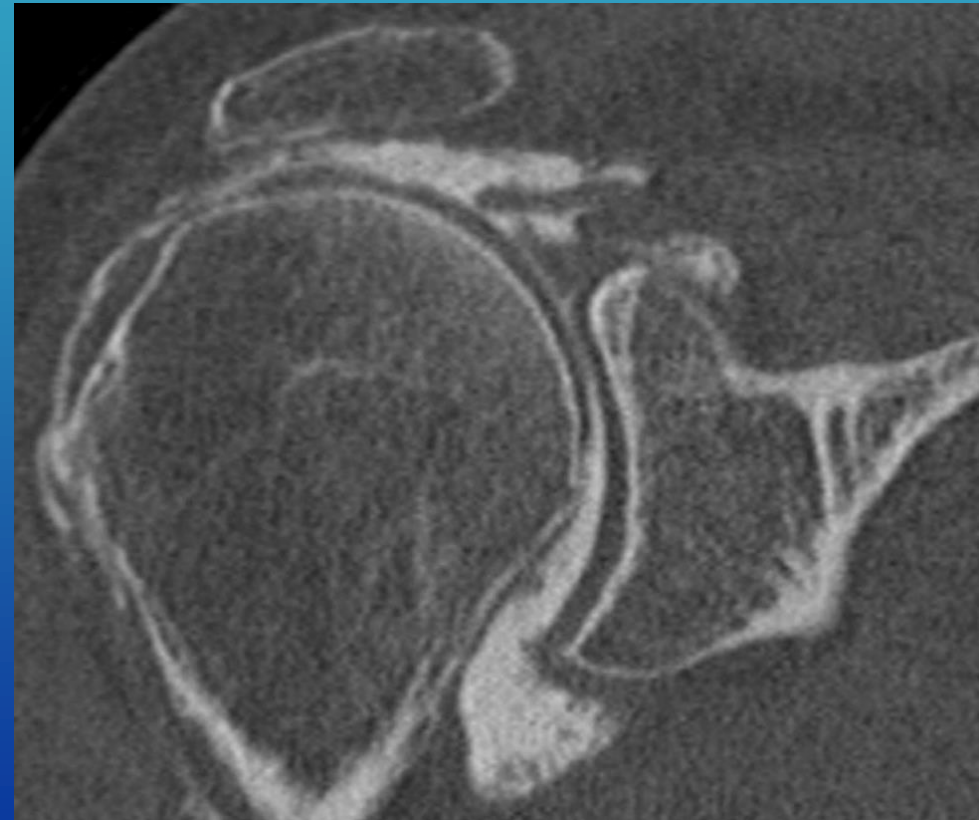
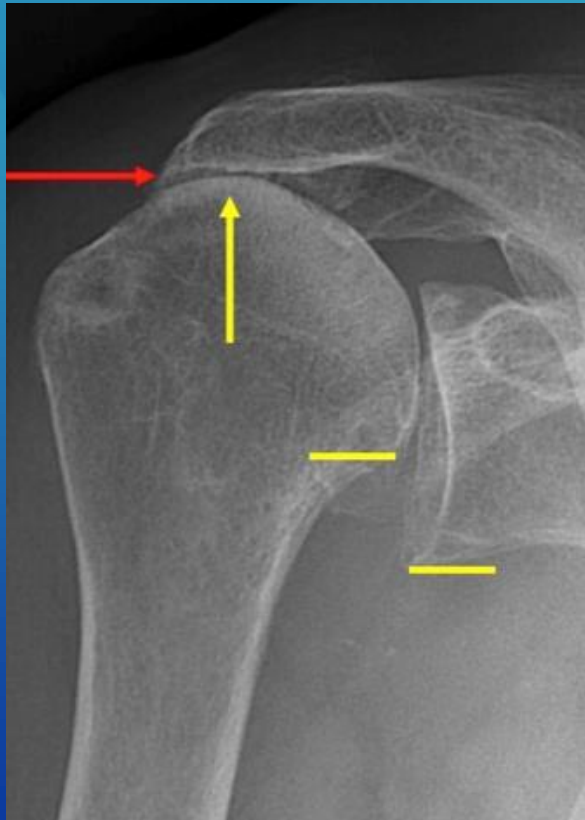
Opgelet ;

Actief geresisteerde endo

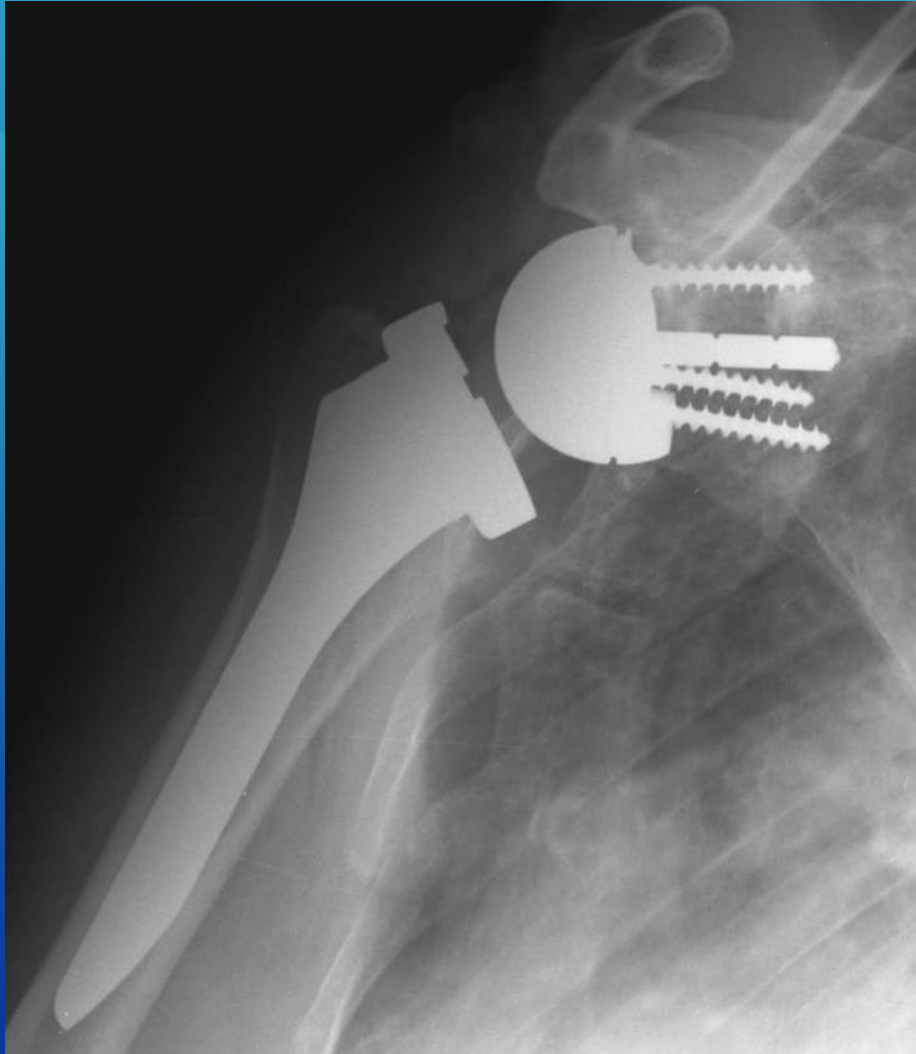
Passief exo ( 30-40°  
eerste 6we )

# Omarthrose of degeneratieve cuffarthropathie

Oudere patient , actief , slechte cuff , slecht kraakbeen



# Omarthrose of degeneratieve cuffarthropathie



Long-Term outcomes ( 10 year )of RTSA JBJS Am 2017

Survival rate is 93 %

Good long-term clinical results

Wel probleem qua boterosie met de tijd

Deltoid zwakte neemt wat toe

Patient liefst ouder dan 70 jaar



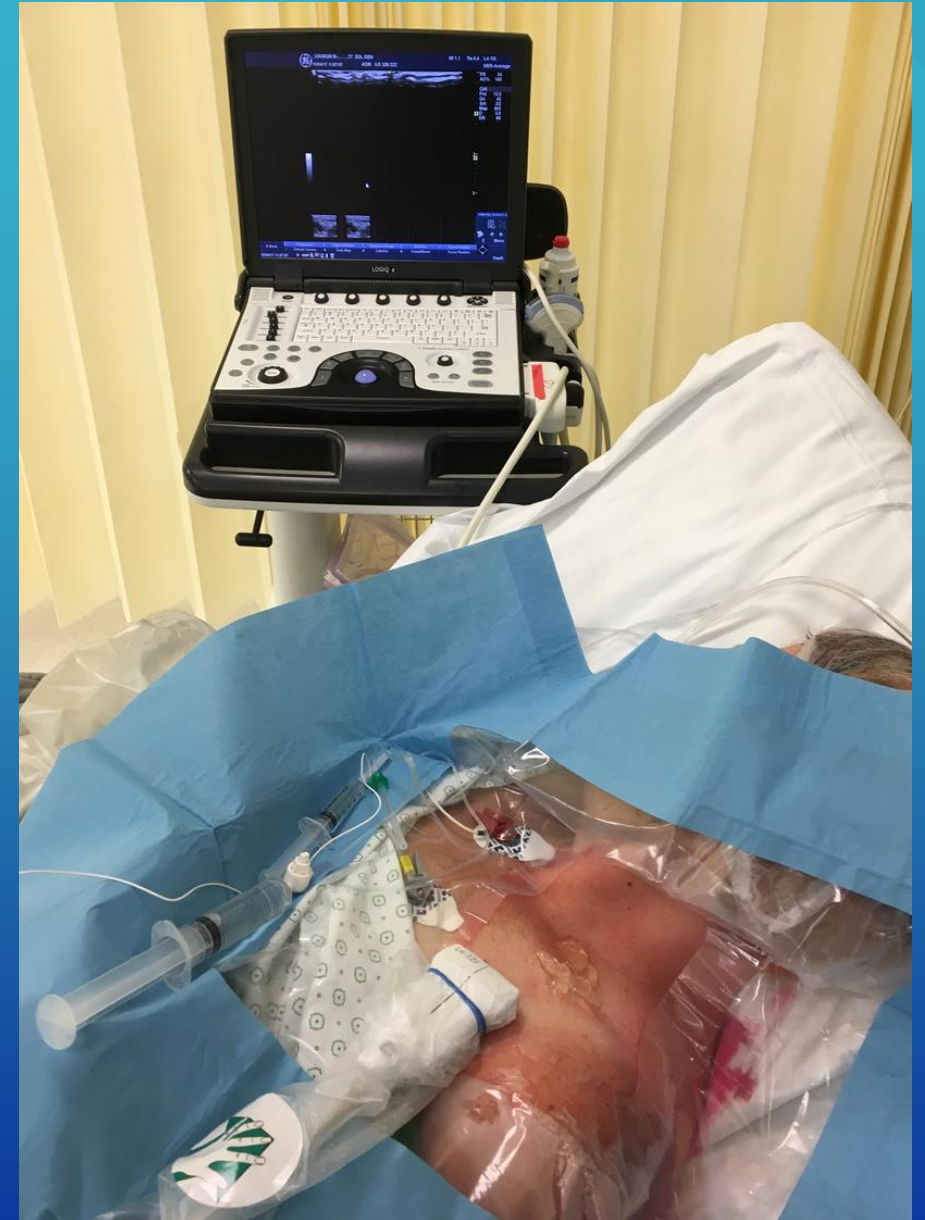
# Pré-operatief scalenusprik

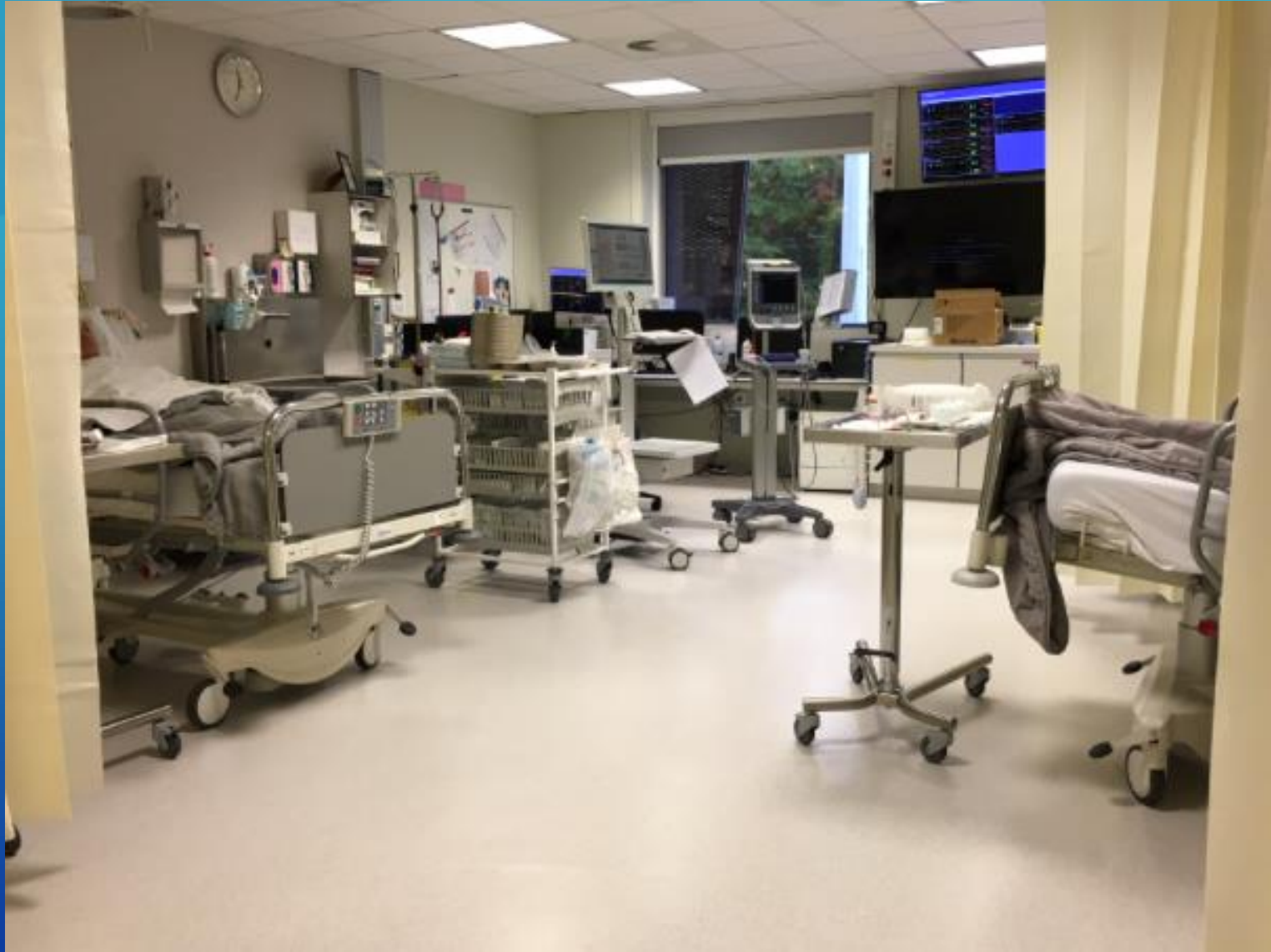Sterk verminderde pijnsensatie post-op

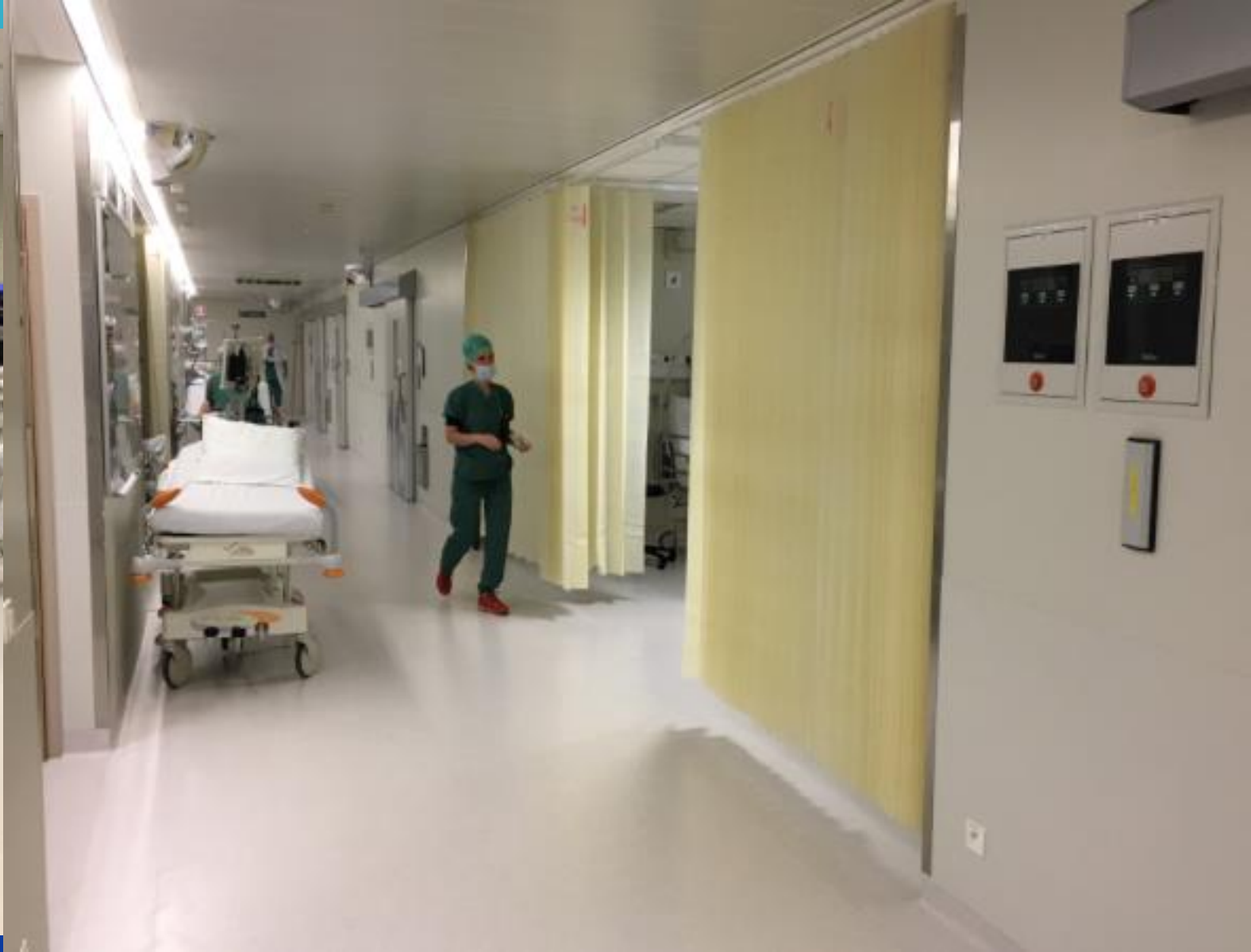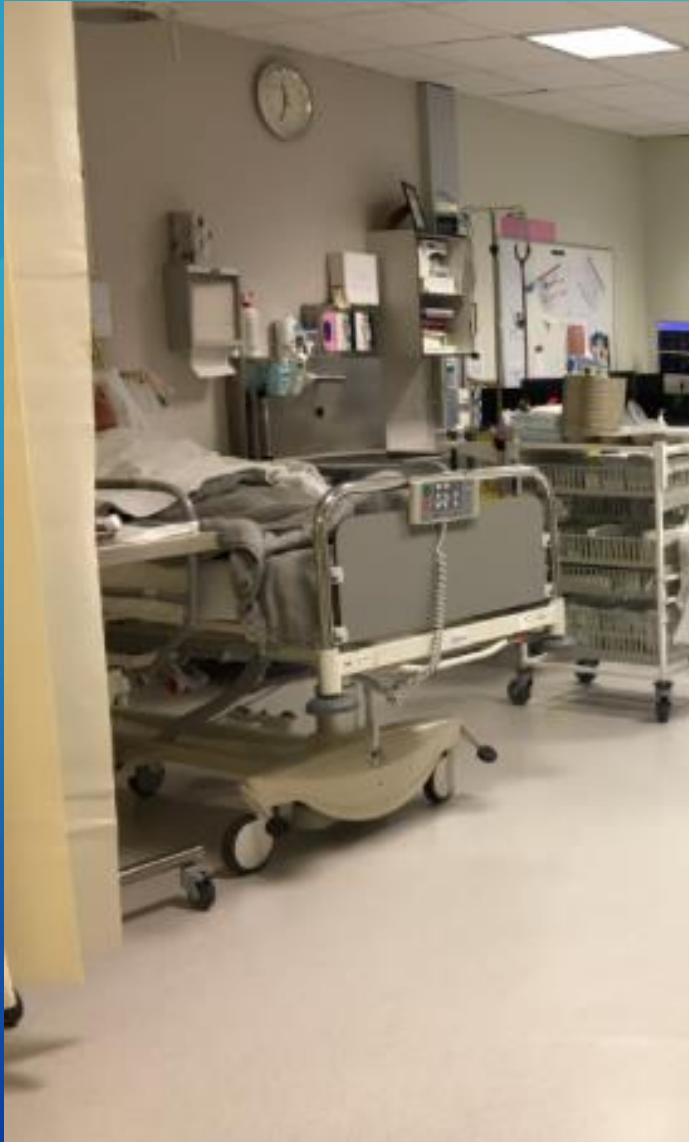Direct mobiliseerbaar

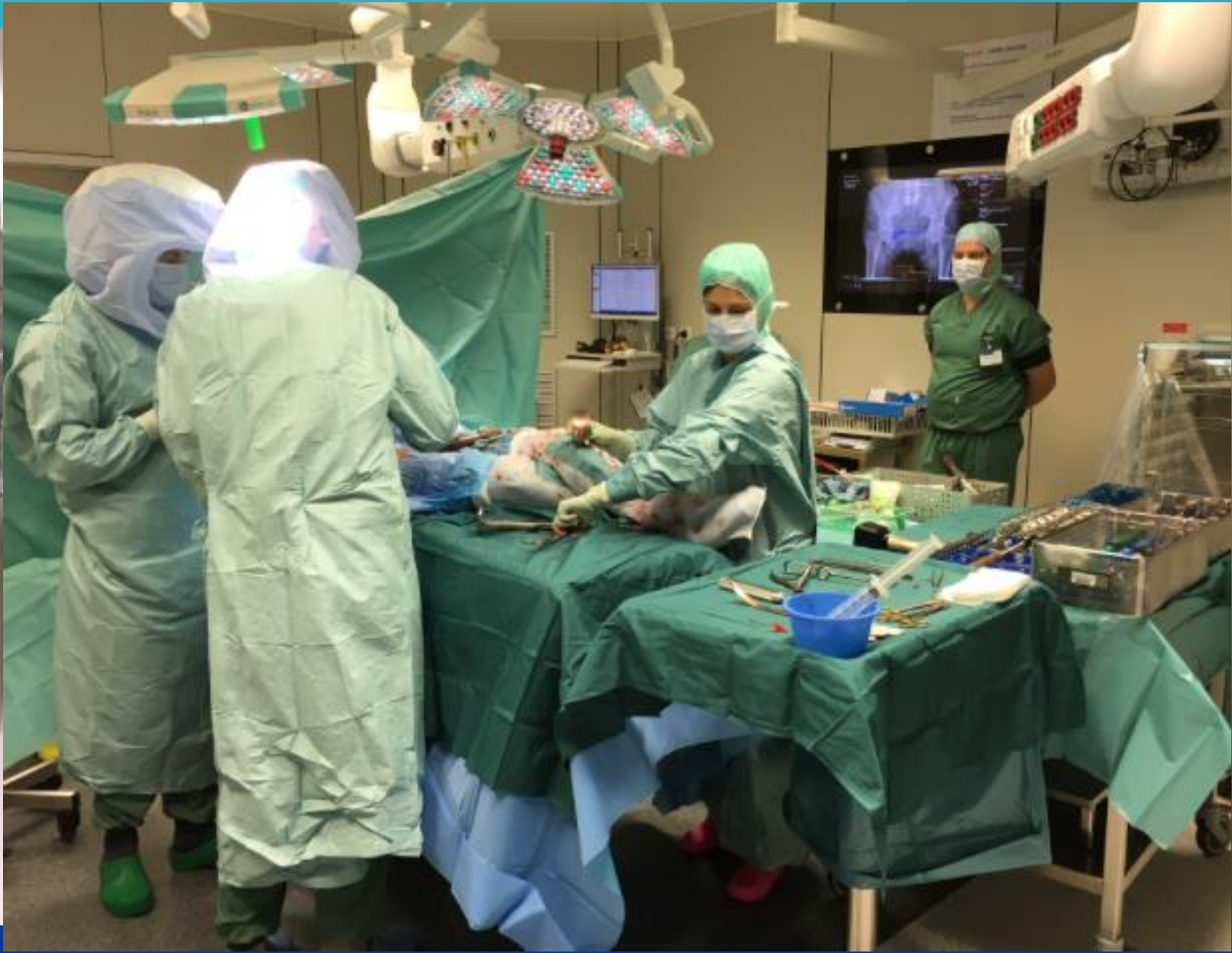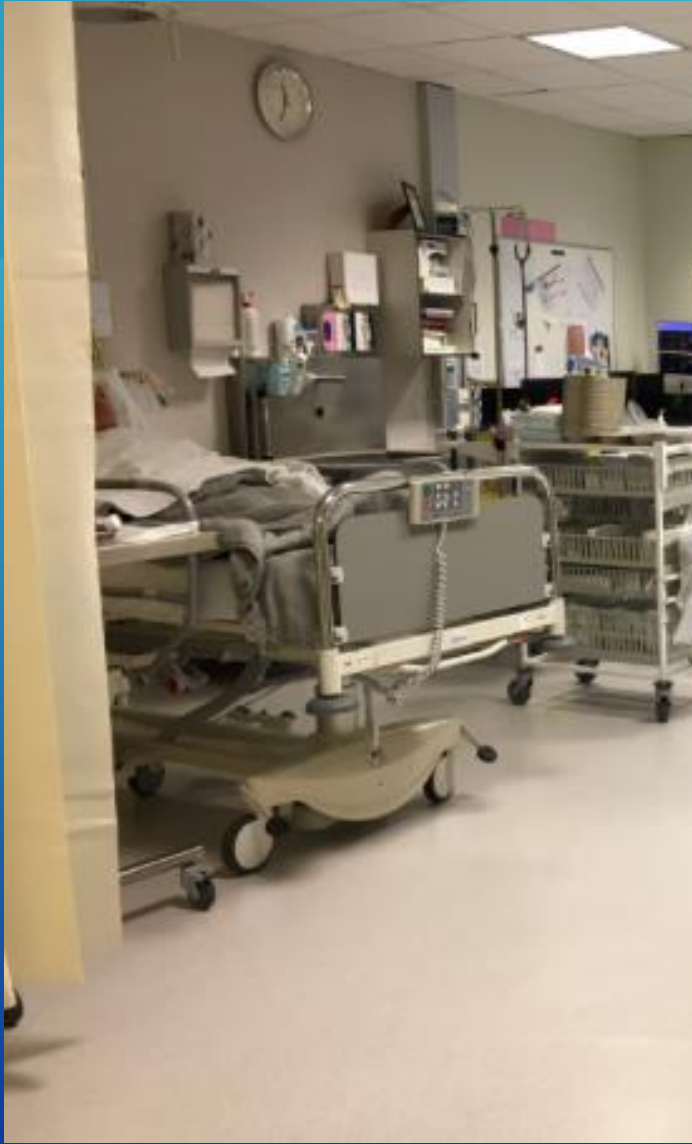Minder opiaten noodzakelijk

Patient is comfortabel









# Schoudernetwerk vlaanderen



**Schoudernetwerk Vlaanderen**

WELKOM

> ○ ○ ||



**SCHOUDERNETWERK**  
OVER ONS

Maak kennis met de bestuursleden.



**U BENT THERAPEUT?**

Word lid van het Schoudernetwerk Vlaanderen!



**U BENT OP ZOEK NAAR EEN**  
**SCHOUDERKINESITHERAPEUT?**

Kijk eens op [deze pagina](#)



**EVENTS**

Kijk voor een overzicht van de geplande events.

Dank u

















